

Onychobiopsie ohne Onychoektomie beim Hund, eine neue Methodik!

Sehr geehrte Frau Kollegin,
sehr geehrter Herr Kollege

häufig gehen Hauterkrankungen bei Hunden mit Alterationen der Krallen einher. Eigenständige Krallenerkrankungen kommen dagegen relativ selten vor. Trotz sorgfältiger Anamnese und gründlicher Untersuchungen kann eine exakte Diagnose in einigen Fällen nicht gestellt werden. Die sichere Diagnose bedarf bis jetzt einer histologischen Untersuchung der Krallen und des umliegenden Gewebes. Die Voraussetzung hierfür war eine Onychoektomie. Mit der vorliegenden Methode «Anrede2» wertvolles Material zur histologischen Untersuchung bei Erhaltung der Kralle.

1. Unter Narkose werden die Haare um die ausgewählte Kralle mittels Schere gekürzt, nicht rasiert! Bevorzugt sollte eine seitliche Stelle ausgewählt werden, um eine anschließende
- 2.

körpergewichtbedingte Lahmheit zu vermeiden.

3. Zur Vermeidung unnötiger Blutungen werden die Venen gestaut.
4. Eine Hautstanze von 8 mm Ø wird parallel zu Krallenachse und 1-2 mm distal der Krallenfalte so angesetzt, wie in Abbildungen 1 und 2 dargestellt.
5. Die Probengewinnung erfolgt durch rotierende Bewegungen der Hautstanze tief in das Gewebe hinein. Die Stanze muss Teile des Krallenhorns und dann der distalen Phalanx durchtrennen. Dabei wird gleichzeitig eine Hautprobe lateral der Krallenfalte gewonnen.
6. Die geeignete Tiefe ist erreicht, wenn die Hautstanze 1-2 mm tief in die distale Phalanx gedreht wurde (insgesamt 4-5 mm tief).
7. Mittels eines Skalpells wird das Biopat vom Zeh dann abgesetzt und in 10%-iges Formalin für die histologische Untersuchung gelegt.
8. Zwei bis drei Nähte aus nichtresorbierbarem Material und ein Verband für 2-4 Tage schließen den Vorgang der Probengewinnung ab.

9. Ein Analgetikum kann für die nächsten 2 Tage verabreicht werden.

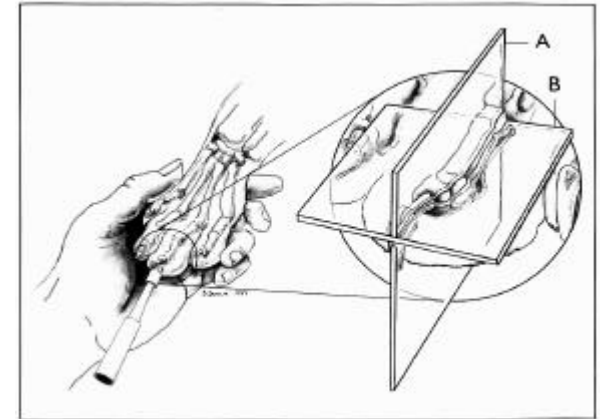


Abb. 1: Lage der Hautstanze bei der Probengewinnung

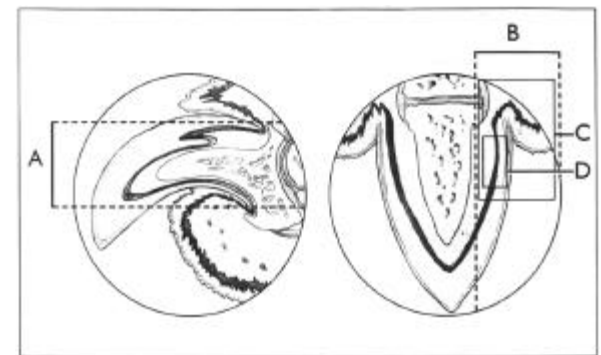


Abb. 2: Lokalisation der zu gewinnenden Biopsie.

(aus Veter. Dermatology 1999; PP 55-59)

Ihr Dr. Th. Vissiennon & Team
Fachtierarzt für Pathologie